



**A.S.Z.**  
ZIEKENHUIS

| Autonome verzorgingsinstelling

Informatiebrochure

# **10 antwoorden over lage rughernia**

# I Inhoudsopgave



Wat is een hernia?	4
Welke klachten kunnen optreden bij een hernia?	5
Hoe wordt een hernia behandeld?	7
Hoe groot is de kans op een operatie?	8
Wat zijn risicofactoren voor het ontwikkelen van een hernia?	9
Geeft een hernia altijd pijnklachten?	10
Komt een hernia alleen in de lage rug voor?	11
Is het nodig om een hernia te bevestigen met beeldvorming?	13
Wat zijn de alarmsignalen bij een hernia?	14
Wat zijn de toekomstperspectieven bij een hernia?	16

# | Wat is een hernia?

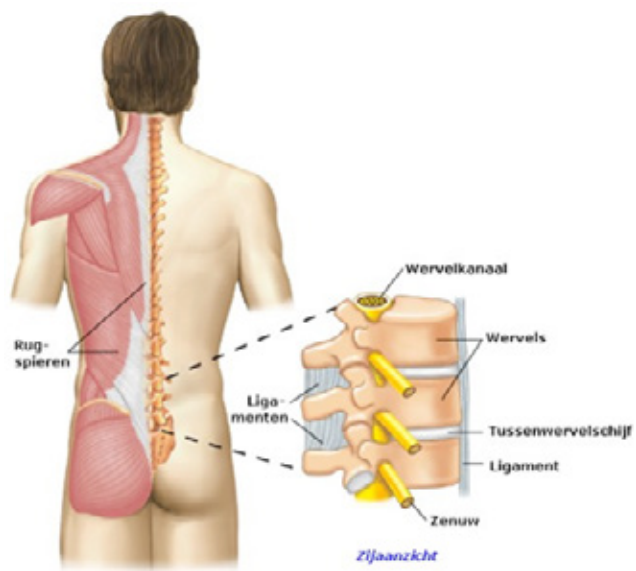
Een hernia is een **uitstulping van een tussenwervelschijf**, veroorzaakt door een daling van het vochtgehalte en de elasticiteit van de tussenwervelschijf. In de lage rug kan zo'n uitstulping een ontsteking teweegbrengen en/of druk geven tegen één of meerdere **zenuwwortels** waardoor pijn ontstaat.

De wervelkolom bestaat uit gestapelde wervels. Tussen twee wervels zit een elastische tussenwervelschijf die schokken opvangt en zorgt dat de wervels ten opzichte van elkaar kunnen bewegen. Verticaal door de wervels en tussenwervels heen loopt het wervelkanaal, waarin zich het **ruggenmerg** bevindt. Het ruggenmerg vertakt zich tussen elke twee wervels in **zenuwwortels** die het lichaam in gaan, waardoor deze zenuwwortels zich vlak bij de tussenwervelschijf bevinden.

## | Welke klachten kunnen optreden bij een hernia?



De bekendste symptomen zijn **rugpijn en uitstralende pijn in bil of been** die gepaard kan gaan met een doof gevoel (voosheid), krachtverlies en/of vermindering van reflexen. Niezen, hoesten en persen kunnen de pijn verergeren. Typisch voor een lage rughernia is **scherpe pijn in één been**, die het pad van de betrokken zenuw volgt. Soms is er wel pijn in het onderbeen en de voet, maar minder of geen pijn in de rug.



# | Hoe wordt een hernia behandeld?



75 % van de patiënten **herstelt spontaan** binnen 3 maanden. Daarom heeft een *conservatieve behandeling* van pijnmedicatie, ontstekingsremmers en blijven bewegen de voorkeur. Indien de beenpijn spontaan vermindert of niet te fel is, mag u fysiotherapie/kinesithérapie proberen. Als de uitstralende pijnklachten na 6 tot 8 weken duidelijk verbeterd zijn, is het verstandig het conservatieve beleid voort te zetten.

## Corticosteroïden injectie

Bij **hevige beenpijn** en als pijnstillers onvoldoende helpen, kan een epidurale infiltratie met corticosteroïden de pijn sneller verminderen. Vooral de eerste maanden kan een corticosteroïden injectie effectief zijn, maar het is niet duidelijk of dit langere periode werkt en of het een rugoperatie kan voorkomen.

## Operatie

Bij **onhoudbare pijn**, of als uw klachten **na circa 12 weken** onvoldoende zijn afgenomen, is een operatie om de uitstulping weg te nemen te overwegen. Op de korte termijn bevordert een operatie het herstel en zullen de beenpijn en spierkracht sneller verbeteren. Op de lange termijn geeft een operatie echter **geen garantie op betere resultaten** dan verder afwachten. Bovendien kunt u na een operatie nog steeds last hebben van verminderde spierkracht of een doof gevoel.

# | Hoe groot is de kans op een operatie?

Patiënten die een **hevige pijn in het been** ervaren, hebben een grotere kans op een chirurgische ingreep. De aanwezigheid van **alleen of voornamelijk rugpijn** is geen goede indicatie voor een operatie.



# **| Wat zijn risicofactoren voor het ontwikkelen van een hernia?**



Een erfelijke aanleg, een grote lichaamslengte, zwaar lichamelijk werk (vooral gecombineerd met frequent vooroverbuigen en draaien van de wervelkolom), stress, roken, en meerdere dagen per week meer dan 2 uur autorijden, verhogen het risico op klachten door een hernia.

# | Geeft een hernia altijd pijnklachten?

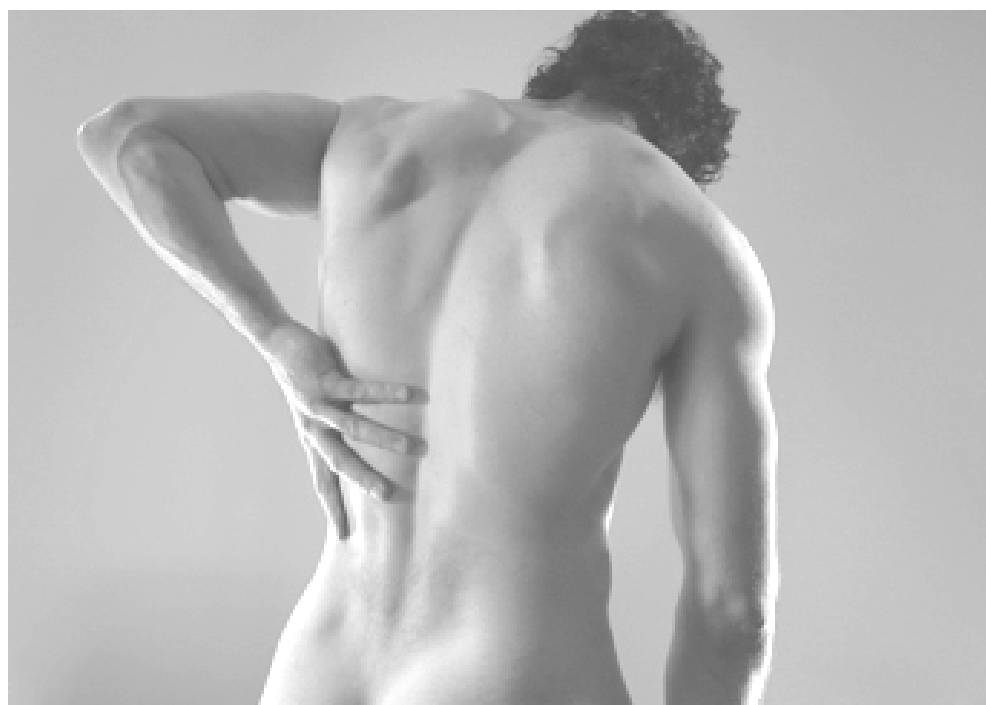Nee. Waarschijnlijk heeft 20% tot zelfs 76% van alle volwassenen een lage rughernia **zonder** dat zij **klachten** ervaren. Waarschijnlijk ontstaan uitstralende pijnklachten pas wanneer een hernia een **ontstekingsreactie** veroorzaakt van een nabijgelegen zenuwwortel.



# **| Komt een hernia alleen in de lage rug voor?**



Nee. Een hernia kan op elke plaats in de wervelkolom optreden, maar de meeste hernia's komen in de lage rug voor omdat dat deel het zwaarst belast wordt.



## | Is het nodig om een hernia te bevestigen met beeldvorming?



Nee. Indien de klachten relatief beperkt zijn en er zijn geen alarmsignalen, dan is beeldvorming door **een MRI of CT--scan niet nodig**, omdat het geen invloed heeft op de behandeling. Alleen wanneer u **uitzonderlijk veel klachten** heeft, alarmsignalen vertoont of een epidurale corticosteroïden injectie of rugoperatie krijgt, is aanvullend onderzoek nodig.

# | Wat zijn de alarmsignalen bij een hernia?

Een hernia kan **toenemende uitvalsverschijnselen** geven door druk op 1 zenuw, **of in zeldzame gevallen op meerdere zenuwwortels**. Dit zogenaamde cauda--equinasyndroom komt voor bij **maximaal 3% van de patiënten** met een lage rughernia.

## De alarmsignalen van cauda-equinasyndroom zijn:

- Een toenemend of ernstig krachtsverlies in de benen, merkbaar wanneer u op uw hielen of op de toppen van uw voeten staat. U kunt als volgt bevestigen of het krachtsverlies ernstig is: ga op uw rug liggen en trek uw tenen op of strek uw voet. Als u hierin slaagt, vraag dan iemand om met de hand lichte weerstand te bieden tegen uw voet terwijl u de beweging probeert te herhalen. Als u er met lichte weerstand niet in slaagt uw tenen op te trekken of uw voet te strekken, dan is er sprake van ernstig krachtsverlies. Het is dus belangrijk om regelmatig eventuele spierzwakte te evalueren;
- Hevige uitstralende beenpijn (eenzijdig of aan beide kanten), maar let op, pijnklachten kunnen in de beginfase afwezig zijn;
- Gevoelsuitval van meerdere zenuwen (gevoelloosheid in het 'rijbroekgebied');
- Moeilijk kunnen urineren of incontinentie, erectieproblemen en/of ontlastingsincontinentie.a

Ervaat u één of meerdere van bovengenoemde verschijnselen, neem dan zo snel mogelijk contact op met uw huisarts, specialist, of de Spoedeisende Hulp van het ziekenhuis. Als er inderdaad sprake is van een toenemend krachtsverlies of een cauda-equinasyndroom, is een spoedoperatie noodzakelijk.



# **| Wat zijn de toekomstperspectieven bij een hernia?**

Meestal geneest een hernia spontaan. Toch houden veel patiënten in wisselende mate rugklachten. De beenpijn verdwijnt vaak, maar eventuele gevoelsstoornissen, reflexverschillen en krachtverlies kunnen geruime tijd tot zelfs levenslang aanwezig blijven, zowel na een conservatieve behandeling als na een rugoperatie.

## **TIP**

Overdag regelmatig uw houding wisselen, is meestal het beste om de pijn te verminderen (bv. afwisselend zitten, rondlopen, bewegen, ...). Probeer bij hevige, continue uitstralingspijn in het been op uw rug te gaan liggen en een stapel kussens onder uw onderbenen te plaatsen, zodat heup en knieën gebogen zijn.

## **TIP**

Pijnmedicatie is het effectiefst wanneer ze met vaste regelmaat wordt ingenomen. Daarnaast moet u gedoseerd blijven bewegen. Door alleen te rusten zult u niet sneller genezen, maar vermijd bewegingen die de pijn verergeren of die uw rug belasten.



## Referenties

**Ropper H. et al. Sciatica. *New Engl J of Med* 2015;372:1240--8**



Bicket MC, Horowitz JM, Benzon HT, Cohen SP Epidural injections in prevention of surgery for spinal pain: systematic review and meta-analysis of randomized controlled trials *Spine J.* 2015 Feb 1;15(2):348--62.

NHS England National Pathfinder Projects 2014

Overdeest GM, Vleggeert-Lankamp CL, Jacobs WC, Brand R, Koes BW, Peul WC; Leiden-The Hague Spine Intervention Prognostic Study Group. Recovery of motor deficit accompanying sciatica----subgroup analysis of a randomized controlled trial. *Spine J.* 2014 Sep 1;14(9):1817--24.

Cohen SP, Bicket MC, Jamison D, Wilkinson I, Rathmell JP. Epidural steroids: a comprehensive, evidence-based review. *Reg Anesth Pain Med.* 2013 May--Jun;38(3):175--200.

Abdelilah el Barzouhi et al, Magnetic Resonance Imaging in Follow-up Assessment of Sciatica, *N Engl J Med*, March 14, 2013

Chou R, Hashimoto R, Friedly J, Fu R, Bougatsos C, Dana T, et al. Epidural Corticosteroid Injections for Radiculopathy and Spinal Stenosis: A Systematic Review and Meta-analysis. *Ann Intern Med.* 2015;163:373--381.

Tubach F, Beate J, Leclerc A. Natural history and prognostic indicators of sciatica. *J Clin Epidemiol* 2004;57:174--9.

Peul WC et al, Surgery versus Prolonged Conservative Treatment for Sciatica, N Engl J MED, 2007; 356: 2245--56.

NHG--Standaard Lumbosacraal radiculair syndroom 2015

Jarvik JG, Deyo RA. Diagnostic evaluation of low back pain with emphasis on imaging. Ann Intern Med 2002;137:586--97.

Vroomen PCAJ, de Krom MCTF, Knottnerus JA. Predicting the outcome of sciatica at short--term follow--up. Br J Gen Pract 2002b;52:119--23.

**VOOR INLICHTINGEN:**

De heer Frans Van Der Veken  
Verpleegkundig pijnspecialist  
Hoofdverpleegkundige pijnkliniek campus Aalst en Geraardsbergen

**T** 053 76 49 00



**ASZ**

**CAMPUS AALST PIJNKLINIEK**

Merestraat 80  
9300 Aalst  
**T** +32 (0)53 76 41 17

**CAMPUS GERAARDSBERGEN PIJNKLINIEK**

Gasthuisstraat 4  
9500 Geraardsbergen

**t** +32 (0)53 76 41 17 (via secretariaat Aalst)

**CAMPUS WETTEREN PIJNKLINIEK**

Wegvoeringstraat 73  
9230 Wetteren  
**T** +32 (0)9 368 82 11

# | Notities

A series of 20 horizontal dotted lines for writing notes.

A series of 20 horizontal dotted lines for writing answers.

